

“调肝肾,祛痰瘀”复方血压峰值前给药 对自发性高血压大鼠心肾组织形态学的影响

吴棕冰^{1,2}, 潘毅^{2*}, 王志国², 阳涛³, 钟婷²

(1. 广西中医药大学, 南宁 530001; 2. 广州中医药大学, 广州 510405;
3. 萍乡市人民医院, 江西 萍乡 337000)

[摘要] **目的:**探讨“调肝肾,祛痰瘀”复方血压峰值前给药对自发性高血压大鼠(SHR)早期心肾损害组织形态学的影响。**方法:**将30只SHR(12周龄),随机分为复方组($4\text{ g}\cdot\text{kg}^{-1}$),氯沙坦组($30\text{ mg}\cdot\text{kg}^{-1}$)和模型组,另设SD大鼠10只为正常组,治疗12周后观察肾脏和心脏的超微结构和血管紧张素Ⅱ(AngⅡ)蛋白表达。**结果:**与正常组比较,模型组肾小球系膜细胞核大,胞浆少,周围基膜明显增厚,胶原纤维增生明显,心肌细胞核,核形不规则,在核旁有些空染的区域,肌原纤维溶解消失,周围的线粒体发生了明显的空泡变性,大鼠肾组织和左心室组织AngⅡ的蛋白表达显著升高($P<0.01$);与模型组比较,复方组和氯沙坦组均能明显改善SHR的心脏和肾脏超微结构,显著降低AngⅡ在肾脏和心脏的表达($P<0.01$)。**结论:**调肝肾,祛痰瘀”复方血压峰值前给药能够减轻高血压心肾损害病理损伤,其作用可能是在中医阴阳升降机制协同下,通过下调AngⅡ表达,减少细胞外基质(ECM)在心肾组织局部的聚集而实现。

[关键词] “调肝肾,祛痰瘀”复方; 血压峰值; 自发性高血压大鼠; 组织形态学; 血管紧张素Ⅱ

[中图分类号] R285.5 **[文献标识码]** A **[文章编号]** 1005-9903(2015)14-0082-05

[doi] 10.13422/j.cnki.syfjx.2015140082

Effect of Tiaoganshen Qutanyu-formula on Histomorphology of Heart and Kidney Tissue on Early Stage of Spontaneous Hypertensive Rats

WU Liang-bing^{1,2}, PAN Yi^{2*}, WANG Zhi-guo², YANG Tao³, ZHONG Ting²

(1. Guangxi University of Chinese Medicine, Nanning 530001, China; 2. Guangzhou University of Chinese Medicine, Guangzhou 510405, China; 3. Pingxiang People's Hospital, Pingxiang 337000, China)

[Abstract] **Objective:** To observe the effect of Tiaoganshen Qutanyu-formula (TQF) on histomorphology of kidney tissue injury index on the early stage of spontaneous hypertensive rats (SHR) administered before blood pressure peak. **Method:** A total of 30 12-week male SHR were randomly divided into 3 groups: the TQF group ($4\text{ g}\cdot\text{kg}^{-1}$), the losartan group ($30\text{ mg}\cdot\text{kg}^{-1}$) and the model group. Another healthy 10 SD rats were taken as the normal group. The kidney and heart ultrastructure and protein expression of angiotensin II were observed after 12 weeks of treatment. **Result:** Compared with the normal group, the kidney and heart ultrastructure had varying degrees of injuries, the protein expression of angiotensin II increased in the model group ($P<0.01$). Compared with the model group, the kidney and heart ultrastructure had good improvement, the protein expression of angiotensin II decreased in the TQF group ($P<0.01$). **Conclusion:** TQF taken before blood pressure peak could reduce the pathological injury of kidney and heart. The mechanism might be the synergistic effect of Yin-yang theory of preventing the aggregation of extra cellular matrix by reducing the expression of angiotensin II.

[Key words] Tiaoganshen Qutanyu-formula; blood pressure peak; spontaneous hypertensive rats; histomorphology; angiotensin II

[收稿日期] 20150131(008)

[基金项目] 国家自然科学基金项目(81173181)

[第一作者] 吴棕冰,博士,讲师,从事中医药防治高血压的研究,Tel:13117710622,E-mail:ldhwlb@163.com

[通讯作者] *潘毅,博士,博士生导师,教授,从事中医病因病机与治法研究,Tel:13533718763,E-mail:panyi11111@126.com

目前全球约有10亿成年人患有高血压^[1],高血压病的患病率高而且起病隐匿,受遗传和后天环境的共同影响^[2],是影响心血管疾病发病率和死亡率的重要因素^[3]。肾脏是血压调节的重要器官,同时也是高血压损害的主要靶器官,临床上将高血压造成的肾脏结构和功能的改变,称为高血压肾损害^[4]。而血压升高会导致出现心肌肥大、纤维化等表现,最终会导致心肌工作能力下降,引发高血压性心脏病^[5]。本实验基于先前研究确定疗效剂量的基础上^[6],在SHR大鼠血压峰值前2h的19:00和0:00给药,探讨“调肝肾,祛痰瘀”复方血压峰值前给药对自发性高血压大鼠心肾组织形态学的保护作用,以期能为临床工作提供依据。

1 材料

1.1 动物 30只11周龄雄性自发性高血压大鼠(SHR),体重(220±20)g,购自北京维通利华实验动物技术有限公司,合格证号SCXK(京)2012-0001;11周龄(SD)大鼠10只,体重(220±20)g,购自广州中医药大学(大学城)实验动物中心,合格证号SCXK(粤)2013-0020,SPF级实验室分笼饲养,适应性饲养1周。

1.2 药物及试剂 “调肝肾,祛痰瘀”复方(成人1日量)熟地黄25g,龟板30g(先煎),丹参15g,瓜蒌12g,田七5g,钩藤12g(后下),由广州市药材公司中药饮片厂生产,批号13093120。并经过鉴定符合药典标准。常规煎药取汁后浓缩含生药200g·L⁻¹,药液冷却后,置于4℃冰箱内保存备用。生理盐水(湖北科伦药业有限公司,批号B130821C),氯沙坦(杭州默沙东制药有限公司,批号130101),Ang抗体(美国CST公司,批号2948s),Mayer苏木素溶液,丽春红酸性品红液,1%磷钼酸水溶液和亮绿液,1%天狼星红饱和苦味酸液由广州中医药大学测试中心提供。

1.3 仪器 BK-DM500型光学显微镜(重庆奥特公司),1512型切片机(德国徕卡公司),JEM-1200EX型透射电镜(广州中医药大学测试中心提供)。

2 方法

2.1 分组与给药方法 30只雄性SHR大鼠编号后按照随机数字表随机分为3组:复方组,氯沙坦组和模型组,每组均10只;SD大鼠10只作为正常组。复方组以20mL·kg⁻¹药量每日于19:00和00:00ig,氯沙坦组以30mg·kg⁻¹清晨1次常规ig^[7];模型组和对照组给予等量的生理盐水。所有大鼠均饲养在广州中医药大学实验动物中心SPF级实验室。

实验期间给予酪蛋白大鼠饲料,自由饮水,12h人工光照交替,连续给药12周。

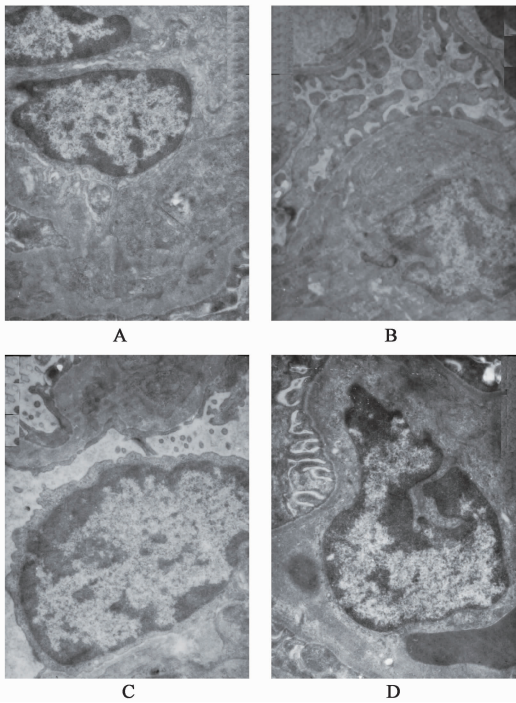
2.2 指标检测 ①电镜:取新鲜肾组织和左心室组织1mm³,经修快清洗后快速放入2.5%戊二醛中前固定4h,在PBS中清洗后,再放入1%锇酸中后固定2h,在PBS中彻底清洗干净后,放入乙醇中梯度脱水,脱水后把组织放入epson812中包埋,包埋后放入烤箱中聚合72h,聚合好后在超薄切片机上切片,经硝酸铅和醋酸铀双重染色后,在JEM-1200EX型透射电镜中观察并拍照。②光镜:肾脏和心脏组织经10%中性福尔马林固定、脱水、石蜡包埋,切片3μm厚度,肾脏组织Massion染色,左心室心脏组织Sirius Red染色,进行肾脏和心脏的病理学观察。③免疫组化法:检测肾组织的AngII表达福尔马林固定石蜡包埋的组织,切片厚3~4μm,置(60±5)℃的烤箱中烤干,二甲苯脱腊,梯度酒精水化,EDTA抗原修复液(pH8.0)抗原修复,3% H₂O₂中浸泡取出,DAKO阻断,滴加一抗,孵育1h,滴加二抗,孵育30min,每步后均PBS冲洗,5min×3。DAB显色,盐酸乙醇分化,苏木素复染,流水冲洗10min,脱水、透明、封片镜检,采用Image-Pro Plus 6.0软件对图片进行积分吸光度IA分析结果。

2.3 统计学分析 采用SPSS 11.0统计分析软件处理,数据以 $\bar{x} \pm s$ 表示,组间比较采用单因素方差分析,SNK法两两比较,以P<0.05为差异具有统计学意义。

3 结果

3.1 对大鼠肾脏组织电镜下形态学的影响 复方组:肾小球系膜细胞核系膜基质未见明显增生,上皮细胞足突排列整齐;氯沙坦组:肾小球系膜细胞伸出的足突相互融合,形成片状,轻度增粗,相邻的基膜增厚;氯沙坦组:肾小球系膜细胞核大,胞浆少,周围基膜明显增厚,胶原纤维增生明显;正常组:肾小球系膜细胞、基质未见增生,基膜厚度均匀,上皮细胞足突排列整齐。见图1。

3.2 对大鼠左心室组织电镜下形态学的影响 复方组细胞核,核形椭圆,常染色质多,可见核仁,核周肌原纤维结构清晰,Z线清晰,肌原纤维旁有丰富的线粒体。氯沙坦组心肌细胞,核大,核仁可见,常染色质多,在核旁有些空泡变性的线粒体,粗细肌丝组成的肌节机构不清。模型组心肌细胞核,核形不规则,在核旁有些空染的区域,肌原纤维溶解消失,周围的线粒体发生了明显的空泡变性。正常组细胞核,形状规则,可见由粗细肌丝组成的肌节结构,周



A. 复方组; B. 氯沙坦组; C. 模型组; D. 正常组(图 2~6 同)
图 1 “调肝肾, 祛痰瘀” 复方对大鼠肾组织病理结构的影响 (×10 000)

Fig. 1 Effects of Taoganshen Qutanyu formula on pathological ultrastructure in kidney tissue of rat (×10 000)

围肌原纤维旁边分布大量线粒体, Z 线可见。见图 2。

3.3 对大鼠肾脏组织光镜下形态学的影响 复方组大鼠肾小球系膜细胞和系膜基质未见明显增生, 肾小管上皮细胞完好, 管腔内未见管形, 间质未见纤维结缔组织沉着和炎细胞浸润; 氯沙坦组肾小球系膜细胞和系膜有轻度增生, 肾小管上皮细胞完好, 管腔内未见管形; 正常组大鼠肾小球系膜细胞未见明显增生, 系膜基质未明显增多, 肾小管上皮细胞完好, 管腔内未见管形, 间质未见炎细胞浸润和纤维结缔组织沉着; 模型组大鼠肾小球萎缩, 坏死, 管腔轻微变窄。见图 3。

3.4 对大鼠心脏组织光镜下形态学的影响 苦味酸天狼猩红染色后, 胶原纤维呈猩红色。正常组大鼠间隙有少量胶原纤维, 模型组大鼠肌间隙有大量胶原纤维堆积, 复方组和氯沙坦组可见有猩红色胶原纤维沉积于细胞间质, 但较模型组为轻。见图 4。

3.5 对大鼠肾组织和左心室组织中 Ang II 蛋白表达的影响 肾组织正常组在肾小管上皮内有少量棕黄色物质沉积, 颜色浅且面积小; 模型组肾小管上皮内有集中的棕黄色物质沉积, 颜色深, 表达量增多, 与模型组比较, 复方组和氯沙坦组肾小管上皮内棕

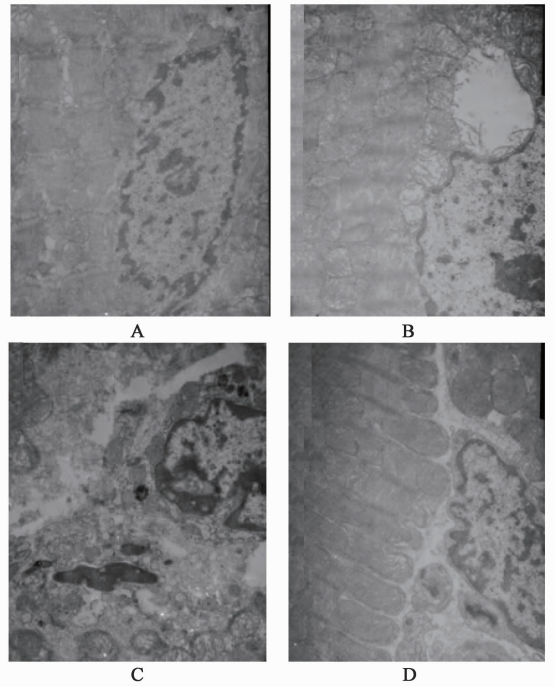


图 2 “调肝肾, 祛痰瘀” 复方对大鼠左心室组织病理结构的影响 (×10 000)

Fig. 2 Effects of Taoganshen Qutanyu formula on pathological ultrastructure in left ventricular tissue of rats (×10 000)

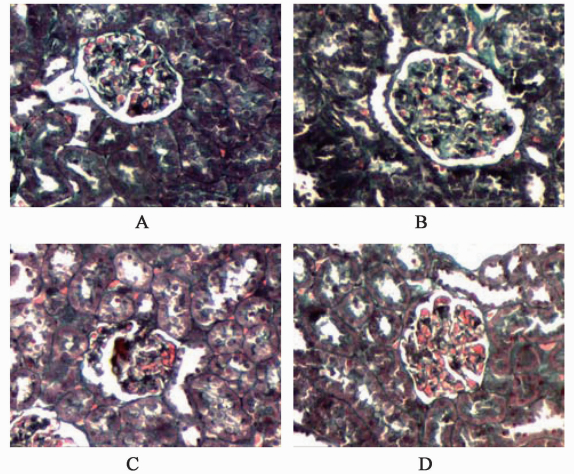


图 3 “调肝肾, 祛痰瘀” 复方对大鼠肾组织病理结构的影响 (Massion, ×200)

Fig. 3 Effects of Taoganshen Qutanyu formula on pathological structure in kidney tissue of rat (Massion, ×200)

黄色物质减少, 颜色变浅, 表达量减少。见图 5。左心室组织 正常组在心肌细胞内有少量棕黄色物质沉积, 颜色浅且面积小; 模型组心肌细胞有大量而集中的棕黄色物质沉积, 颜色深面积大, 表达量显著增多, 与模型组比较, 复方组和氯沙坦组心肌细胞内棕黄色物质减少, 颜色变浅面积变小, 表达量减少; 复方组比氯沙坦组颜色变浅明显。见图 6。与正常组

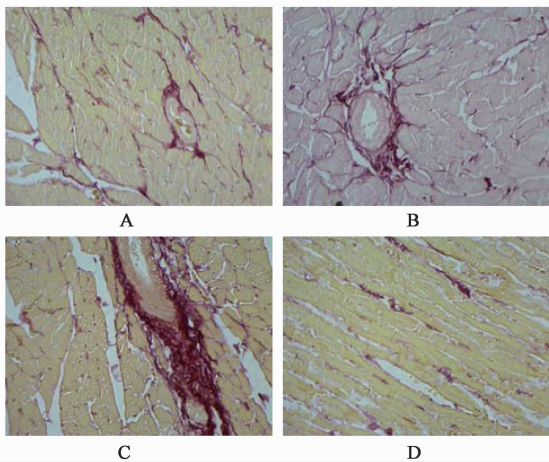


图 4 “调肝肾,祛痰瘀”复方对大鼠左心室组织病理结构的影响(天狼星红, ×200)

Fig. 4 Effect of Taoganshen Qutanyu formula on pathological structure in left ventricular tissue of rats (Sirius red, ×200)

比较,模型组的肾组织和左心室组织 Ang II 的蛋白表达均明显上调($P < 0.01$);与模型组比较,复方组和氯沙坦组的肾组织和左心室组织 Ang II 的蛋白表达均明显下调($P < 0.01$),两组间肾组织和左心室组织的 Ang II 蛋白表达无统计学差异;其中,复方组和氯沙坦组的肾组织 Ang II 蛋白表达与空白组没有统计学差异,复方组大鼠的左心室组织 Ang II 和空白组没有统计学差异。见表 1。

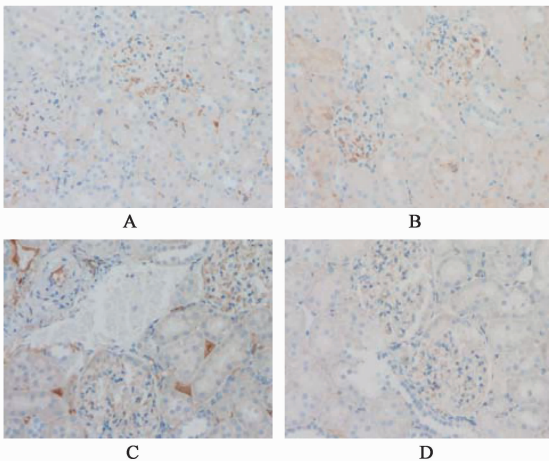


图 5 “调肝肾,祛痰瘀”复方对大鼠肾组织 Ang II 蛋白的影响(免疫组化, ×400)

Fig. 5 Effect of Taoganshen Qutanyu formula on expression of Ang II protein in kidney tissue of rats (IHC, ×400)

4 讨论

高血压是一种全球性慢性疾病,目前全球约有 10 亿成年人患有高血压^[1]。高血压不仅发病率高,而且也是心血管疾病的重要危险因素,它可以引起心、肾及血管的损害,临床上可发生冠心病、心律失

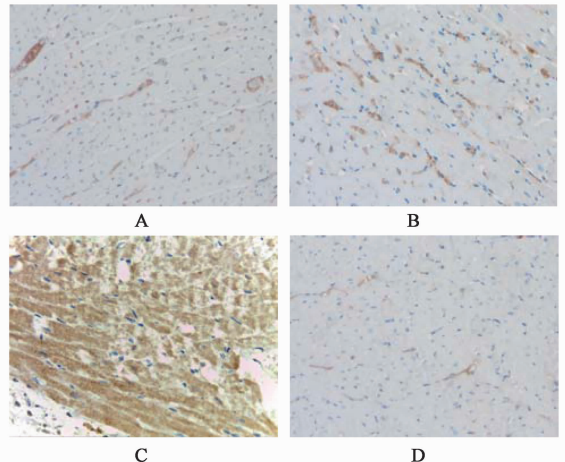


图 6 “调肝肾,祛痰瘀”复方对大鼠左心室组织 Ang II 蛋白的影响(免疫组化, ×400)

Fig. 6 Effect of Taoganshen Qutanyu formula on expression of Ang II protein in left ventricular tissue of rats (IHC, ×400)

表 1 大鼠肾组织和左心室组织 Ang II 的蛋白表达分析结果比较($\bar{x} \pm s, n = 10$)

Table 1 Effects of Taoganshen Qutanyu formula of expression of Ang II protein in kidney and left ventricle of rats ($\bar{x} \pm s, n = 10$)

组别	剂量 /g·kg ⁻¹	Ang II / IA	
		肾组织	左心室组织
正常	-	1.29 ± 0.34 ⁴⁾	0.20 ± 0.07 ⁴⁾
模型	-	3.96 ± 0.81 ²⁾	24.59 ± 2.07 ^{2,4)}
复方	4	1.39 ± 0.26 ⁴⁾	1.13 ± 0.31 ⁴⁾
氯沙坦	0.03	1.41 ± 0.28 ⁴⁾	3.42 ± 0.47 ^{1,4)}

注:与正常组比较¹⁾ $P < 0.05$,²⁾ $P < 0.01$;与模型组比较³⁾ $P < 0.05$,⁴⁾ $P < 0.01$ 。

常、心力衰竭、肾功能不全等相关疾病,其病死率及致残率较高,严重的影响高血压患者身心健康^[8]。肾脏是血压调节的重要器官,同时也是高血压损害的主要靶器官,长期而持续的高血压状态可以引起肾功能损害,造成肾小球硬化,表现为肾小球系膜细胞增殖及系膜增厚^[4]。持续性血压升高也会引起心脏的病理损害,如心肌肥大、纤维化等表现,最终会导致心肌工作能力下降,引发高血压性心脏病^[5]。自发性高血压引起的心肾病理损害与 Ang II 和细胞外基质(ECM)密切相关^[9]。Ang II 促肾小球系膜细胞生长,刺激细胞分泌各种生长因子,促系膜细胞增生肥大,导致 ECM 聚积,进一步导致肾脏的病理损害。研究证实^[10-11],Ang II 可刺激心脏蛋白的合成,循环 Ang II 常常是一种强调血管收缩剂,不仅参与高血压的形成^[12],而且可刺激活性物质的分泌,促进心肌细胞肥厚和间质细胞增殖,共同参与心室肥厚的过程^[13]。

本课题先前运用24 h动态血压观察各组大鼠血压节律及治疗效应发现,血压峰值前给药组在改变血压昼夜节律,即减轻非勺型高血压方面略优于氯沙坦组^[6],这也印证了中医时间治疗学的观点,在峰值前给药,能有效抑制血压上升之势,使得血压更平稳,从而延缓非勺型高血压发展趋势。本实验基于先前研究确定疗效剂量的基础上^[6],在SHR大鼠血压峰值前2 h的19:00和0:00给药。

从中医的认识角度,高血压多有肝阳上亢的病机,而靶器官的病理性改变多归结为痰凝和瘀结。调肝肾、祛痰瘀复方是潘毅教授多年临床用于治疗高血压的经验方,具有调肝肾、滋阴潜阳、活血祛痰之功。其中调肝肾有助于血压的控制,而峰值前给药则使血压节律趋于合理,这两者本就有利于靶器官的保护,加上活血祛痰的功效,使得对靶器官的保护作用得以多途径实现。本研究结果表明,该方可以改善自发性高血压大鼠肾小球萎缩、坏死、管腔轻微变窄和心脏肌间隙胶原纤维堆积的心、肾病理损害,以及心、肾超微结构异常,且在以上两个方面都优于氯沙坦组。同时,调肝肾、祛痰瘀复方可明显抑制大鼠心、肾组织中Ang II蛋白表达,其可能为该方改善自发性高血压所引起心、肾损害的机制之一。本研究显示在靶器官形态学方面的保护效应,不仅印证了调肝肾、祛痰瘀的复方效应,同时也反证了峰值前给药对血压昼夜节律的较有效调控,在血压峰值前这个时间点上的给药为临床治疗高血压及心肾等靶器官损害提供了时间治疗学上的新思路。

[参考文献]

[1] Padmanabhan S, Newton-Cheh C, Dominiczak A F. Genetic basis of blood pressure and hypertension [J]. Trends Genet, 2012, 28(8):397-408.
[2] Poudel B, Yadav B K, Nepal A K, et al. Prevalence and association of micro albuminuria in essential

hypertensive patients [J]. N Am J Med Sci, 2012, 4(8):331-335.
[3] Shuster J E, Bleske B E, Dorsch M P. Clinical utility of azilsartan chlorthalidone fixed combination in the management of hypertension [J]. Vasc Health Risk Manag, 2012(8):381-387.
[4] 陈香美. 临床诊疗指南. 肾脏病学分册[S]. 北京:人民卫生出版社,2009:69-70.
[5] Berk B C, Fujiwara K, Lehoux S. ECM remodeling in hypertensive heart disease [J]. J Clin Invest, 2007, 117(3):569-575.
[6] 阳涛. 中药复方择时给药对SHR血压节律调控及节和靶器官保护及其机制研究[D]. 广州:广州中医药大学,2013.
[7] 敖翔,孙明,周宏研. 自发性高血压大鼠血、尿III型前胶原水平变化及氯沙坦的干预作用[J]. 中国医师杂志,2004, 6(8):1064-1067.
[8] 赵连友. 保护心脑血管是高血压病治疗的重要目标[J]. 中国实用内科杂志,2010,30(11):968-969.
[9] 梁贤栋,朱喜英,胡宗仁,等. 益肾平肝方对SHR早期肾损害组织形态学的影响[J]. 甘肃中医,2010,23(1):28-30.
[10] Wolf G, Kalluri R, Ziyadeh F N, et al. Angiotensin II induces alpha 3 (IV) collagen expression in cultured murine proximal tubular cells [J]. Proc Assoc Am Physicians, 1999, 111(4):357-364.
[11] Obata J, Nakamura T, Takamo H, et al. Increased gene expression of components of the rennin-angiotensin system in glomeruli of genetically hypertensive rats [J]. Hypertension, 2000, 18(9):1247-1255.
[12] 余惠珍,白玉茹,陈慧,等. 血管紧张素II型受体基因多态性与原发性高血压患者左室肥厚的相关性研究[J]. 临床心血管病杂志,2002,18(6):242-244.
[13] 陈亚锋,刘昌慧,赵志明. 血管紧张素II与心室重构[J]. 微循环学杂志,2004,14(1):59-61.

[责任编辑 周冰冰]