

通莲汤对裸小鼠胃癌移植瘤组织形态学及外周血免疫因子的影响

贾永森¹, 王亚¹, 秦丽娟², 孙瑞军², 李继安^{1*}, 韩炳生^{3*}

(1. 华北理工大学中医学院, 河北唐山 063000; 2. 华北理工大学基础医学院, 河北唐山 063000; 3. 深圳市中医院, 广东深圳 518020)

[摘要] **目的:**研究通莲汤对胃癌 MGC803 细胞荷瘤裸鼠组织形态学及对外周血免疫因子肿瘤坏死因子- α (TNF- α), 白细胞介素 6(IL-6)和 IL-8 的影响作用。**方法:**胃腺癌 MGC803 细胞接种于 Balb/C 裸小鼠右前肢皮下, 建立荷瘤模型, 随机分为模型组(生理盐水 $10 \text{ mL}\cdot\text{kg}^{-1}$), 消癌平组($1.8 \text{ g}\cdot\text{kg}^{-1}$), 通莲汤高、中、低剂量组($1.5, 0.75, 0.37 \text{ g}\cdot\text{kg}^{-1}$), 各组连续给药 3 周, 再连续观察 3 周, 6 周后处死小鼠, 分离瘤组织, HE 染色, 光镜观察组织形态结构; 裸鼠眼球取血, 分离血清, ELISA 法检测血清中 TNF- α , IL-6 和 IL-8 含量。**结果:**高剂量通莲汤干预的裸鼠移植瘤体微结构淡染, 核分裂少见, 中心出现大片坏死区; 中、低剂量通莲汤干预的细胞组织形态学变化甚微。高剂量通莲汤可显著下调裸鼠外周血清 TNF- α , IL-6 和 IL-8 水平, 分别为 (33.82 ± 14.43) $\text{ng}\cdot\text{L}^{-1}$, (45.49 ± 15.61) $\text{ng}\cdot\text{L}^{-1}$ 和 (132.09 ± 29.51) $\text{ng}\cdot\text{L}^{-1}$, 与模型组比较有显著性差异 ($P < 0.05, P < 0.01$)。**结论:**较高剂量的通莲汤可促进裸鼠胃癌移植瘤组织坏死, 其抑瘤机制与下调血清 TNF- α , IL-6 和 IL-8 等因子水平, 增强免疫调节有关。

[关键词] 通莲汤; 胃癌细胞; 裸鼠; 肿瘤坏死因子- α ; 白细胞介素-6; 白细胞介素-8

[中图分类号] R285.5 **[文献标识码]** A **[文章编号]** 1005-9903(2015)23-0145-04

[doi] 10.13422/j.cnki.syfjx.2015230145

Effect of Tonglian Decoction on Histomorphology of Transplanted Tumor and Immune Factors in Peripheral Blood of Nude Mice JIA Yong-sen¹, WANG Ya¹, QIN Li-juan², SUN Rui-jun², LI Ji-an^{1*}, HAN Bing-sheng^{3*} (1. Traditional Chinese Medicine (TCM) College, North China University of Science and Technology, Tangshan 063000, China; 2. School of Basic Medicine, North China University of Science and Technology, Tangshan 063000, China; 3. Shenzhen TCM Hospital, Shenzhen 518020, China)

[Abstract] **Objective:** To observe the effect of Tonglian decoction (TD) on histomorphology of transplanted tumor and tumor necrosis factor- α (TNF- α), interleukin (IL)-6, and IL-8 in peripheral blood of nude mice inoculated with gastric cancer MGC803 cells. **Method:** All mice were inoculated subcutaneously with MGC803 cells in the right forelimbs and were randomly divided into the following groups, the model group (saline solution, $10 \text{ mL}\cdot\text{kg}^{-1}$), the Xiaoaiping group ($1.8 \text{ g}\cdot\text{kg}^{-1}$) and high-, middle-, low-dose TD groups ($1.5, 0.75, 0.37 \text{ g}\cdot\text{kg}^{-1}$). After 3-week administration, they were observed for another 3 weeks continuously. The hematoxylin and eosin (HE) stain of the tumor tissue was made followed the observation on micro-structure by fluorescence microscope. The concentrations of serum TNF- α , IL-6 and IL-8 were examined by enzyme linked immunosorbent assay (ELISA) method. **Result:** In the high-dose TD group, HE pathological changes showed large necrotic area in slice center, accompanied with stained tumor cells in light color and few cellular nuclear division. The high-dose TD could down-regulate the contents of TNF- α , IL-6 and IL-8 in peripheral serum of nude mice with the values of (33.82 ± 14.43), (45.49 ± 15.61), (132.09 ± 29.51) $\text{ng}\cdot\text{L}^{-1}$, respectively, showing statistical

[收稿日期] 20141113(022)

[基金项目] 河北省中医药管理局科研计划项目(2015167); 广东省深圳市科技研发资金计划项目(ZYA201007060089A)

[第一作者] 贾永森, 博士, 副教授, 硕士生导师, 从事肿瘤疾病中医方证基础研究, Tel:0315-3725103, E-mail: jysen@163.com

[通讯作者] *李继安, 博士, 教授, 硕士生导师, 从事内科疾病中西医结合临床研究, Tel:0315-3726292, E-mail: lnyy@vip.sina.com;

*韩炳生, 主任医师, 从事肿瘤疾病外科临床研究, Tel:0755-88359666, E-mail: hbaa@sina.com

difference when compared with the model group ($P < 0.05$, $P < 0.01$). **Conclusion:** High-dose TD could promote the tumor necrosis of mice inoculated with MGC803 cells. The mechanism may be achieved by down-regulating the contents of TNF- α , IL-6 and IL-8 in peripheral serum and strengthening the immune ability.

[Key words] Tonglian decoction; gastric cancer cells; nude mice; tumor necrosis factor- α ; interleukin-6; interleukin-8

胃癌在我国高发,发病率高达17.6/10万,中国每年有26万左右人死于该病,占有肿瘤死亡人数的24%^[1]。该病在中医属于“胃痛”、“积聚”等范畴,笔者所在研究组创制复方“通莲汤”,开展了大量基础和临床研究。细胞实验表明,该方通过调节细胞周期和核因子- κ B(NF- κ B)信号通路蛋白表达抑制胃腺癌细胞增殖^[2],动物实验显示,该复方显著抑制胃癌移植瘤生长,下调肿瘤组织PCNA蛋白表达^[3]。本研究通过荷瘤裸小鼠实验,观察通莲汤对胃癌裸鼠移植瘤病理形态学和外周血肿瘤坏死因子- α (TNF- α),白细胞介素6(IL-6)和IL-8的干预作用,进一步丰富该复方防治胃癌的机制。

1 材料

1.1 动物及细胞株 4~5周龄Balb/C nu裸小鼠,雌、雄各半,体重18~22g,清洁级,购于中国食品药品检定研究院,合格证号SCXK(京)2009-0017。MGC803胃癌细胞株,购于中国医学科学院基础医学研究所细胞中心。

1.2 药物及试剂 通莲汤(升麻、槟榔、半枝莲、白花蛇舌草、桃仁、红花、地黄、当归、莪术、薏苡仁等),各单味药物均购于北京同仁堂唐山连锁药店有限公司,由河北联合大学药学院劳凤云教授鉴定为正品,河北联合大学中医学院中心实验室中药制剂室制备,提取液质量浓度为 $1.5\text{ g}\cdot\text{mL}^{-1}$ 。通莲汤(生药材)人临床剂量为 $5.8\text{ g}\cdot\text{d}^{-1}$,按70kg计算,即 $83\text{ mg}\cdot\text{kg}^{-1}\cdot\text{d}^{-1}$,按人与小鼠体表面积换算,裸小鼠服用该药的高、中、低剂量生药浓度分别为1.5, 0.75, $0.37\text{ g}\cdot\text{kg}^{-1}$,分别相当于人临床用量的2倍、等倍和0.5倍,以生理盐水(NS)配成。消癌平片(批号110706,南京圣和制药有限公司)临床用量为 $200\text{ mg}\cdot\text{kg}^{-1}\cdot\text{d}^{-1}$,换算成裸小鼠等效剂量为 $1.8\text{ g}\cdot\text{kg}^{-1}$,以NS配制。新生小牛血清(美国Gibco公司,批号16010-159),DMEM培养基(美国Gibco公司,批号11885-084),胰蛋白酶(美国Gibco公司,批号25200-056),MTT(美国Amresco公司,批号20140424),DMSO(美国Amresco公司,批号20140815),IL-6(批号754120),IL-8(批号637320)

和TNF- α (批号578890)ELISA试剂盒(加拿大YYES BIOTECH公司),以上试剂均购自北京科海荣京生物科技有限公司。

1.3 仪器 1100型无菌超净台(美国Forma公司),NOVAPATH 450型酶标光度计(美国Bio-Tek公司),3336型CO₂培养箱(美国Forma公司),TMD-2倒置式显微镜(日本Nikon公司),3MK型低温高速离心机(美国Sigma公司),JJ-2型组织匀浆机(美国Waring公司)。

2 方法

2.1 细胞培养 以10%小牛血清DMEM培养液8mL,接种MGC803细胞于 $\Phi 100\text{ mm}$ 培养皿中,置于37℃,5%饱和湿度的CO₂培养箱孵育。

2.2 分组及给药 裸鼠50只,随机分为5组,每组10只,分别为模型组,消癌平组,通莲汤1.5, 0.75, $0.37\text{ g}\cdot\text{kg}^{-1}$ 组。将MGC803细胞传代至对数生长期,常规消化离心,计数,以 $1\times 10^7/\text{mL}$ 的密度接种于裸鼠右前肢皮下,1周后成模。模型组灌胃NS $10\text{ mL}\cdot\text{kg}^{-1}$;阳性药组、通莲汤各组灌胃量均为 $10\text{ mL}\cdot\text{kg}^{-1}$ 。各组均连续给药3周,后续观察3周。6周后,裸鼠脱臼处死。

2.3 组织形态学观察 剥离瘤组织,以10%中性福尔马林固定,石蜡包埋,制成4 μm 厚的切片,HE染色,光镜下观察瘤组织细胞形态。

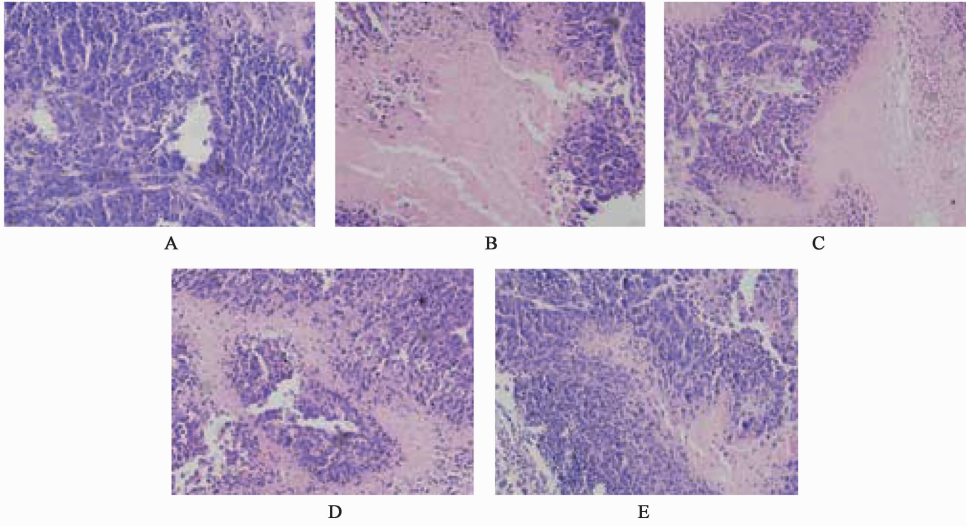
2.4 ELISA法检测血清TNF- α ,IL-6和IL-8含量 裸鼠摘眼球取血,室温静置30min,3500 $\text{r}\cdot\text{min}^{-1}$ 离心15min,分离血清。将对照品加入单排孔中,每标本孔加入50 μL 样品。在所有孔中加入50 μL 酶联亲合物,37℃温育60min,弃尽孔内液体,用稀释好的洗涤液反复冲洗,排除剩余水分。加入显色液A, B各50 μL ,避光反应15min。加入终止液50 μL /孔终止反应。检测不同浓度TNF- α ,IL-6和IL-8对照品及各组血清。根据血清在450nm处的吸光度A值计算各组TNF- α ,IL-6和IL-8含量。

2.5 统计学分析 采用SPSS 18.0统计软件进行分析,计量资料均以 $\bar{x}\pm s$ 表示,组间差别显著性检验采用两两配对 t 检验分析,以 $P < 0.05$ 为差异有统计学意义。

3 结果

3.1 皮下移植瘤组织形态学观察 模型组瘤组织病理类型为低分化腺癌,瘤细胞核仁深染,腺体拥挤,血窦丰富;消癌平组、通莲汤高剂量组肿瘤细胞呈圆形或椭圆形,淡染,核分裂少见,中心出现大片

坏死,高倍镜下可见坏死区无定形物;通莲汤中剂量组有 50% 左右细胞深染,但可见小片状坏死区,坏死区中间有细胞深染;通莲汤低剂量组多数细胞核仁深染,腺体拥挤,四窦丰富,与模型组相似。见图 1。



A. 模型组;B. 消癌平组 1.8 g·kg⁻¹;C. 通莲汤 1.5 g·kg⁻¹组;D. 通莲汤 0.75 g·kg⁻¹组;E. 通莲汤 0.37 g·kg⁻¹组

图 1 通莲汤对荷瘤裸鼠皮下移植瘤组织形态学的影响(HE, ×200)

Fig.1 Effect of Tonglian decoction on morphology of transplanted tumors in nude mice(HE, ×200)

3.2 对血清 TNF-α, IL-6 和 IL-8 含量的影响 各药物组 3 指标含量不同程度地降低。消癌平组、通莲汤高剂量组与模型组比较,血清 TNF-α 表达有显著性差异($P < 0.05$),其中尤以通莲汤高剂量组降低较为显著,有极显著性差异($P < 0.01$);两组血清 IL-6 和 IL-8 表达量降低同样显著,与模型组相比均有显著性差异($P < 0.05$),其中消癌平组的 IL-8 表达显示出极显著性差异($P < 0.01$);综合观察各指标的含量变化,通莲汤高剂量组与消癌平组作用相当。而通莲汤中、低剂量组各指标表达与模型组无显著性差异。见表 1。

表 1 通莲汤对荷瘤裸鼠外周血清 TNF-α, IL-6 和 IL-8 含量的影响($\bar{x} \pm s, n = 10$)

Table 1 Effect of Tonglian decoction on concentration of TNF-α, IL-6 and IL-8 in peripheral serum from transplanted tumors in nude mice ($\bar{x} \pm s, n = 10$)

组别	剂量 /g·kg ⁻¹	外周血免疫因子/ ng·L ⁻¹		
		TNF-α	IL-6	IL-8
模型	-	70.30 ± 17.64	86.67 ± 19.80	191.48 ± 23.55
消癌平	1.8	41.15 ± 11.92 ¹⁾	52.83 ± 16.47 ¹⁾	120.93 ± 25.70 ²⁾
通莲汤	1.5	33.82 ± 14.43 ²⁾	45.49 ± 15.61 ¹⁾	132.09 ± 29.51 ¹⁾
	0.75	52.56 ± 13.58	65.12 ± 17.54	178.66 ± 31.49
	0.37	63.78 ± 16.32	81.35 ± 20.79	180.15 ± 26.34

注:与模型组比较¹⁾ $P < 0.05$,²⁾ $P < 0.01$ 。

4 讨论

通莲汤由活血化瘀(莪术、桃仁、红花)、清热解毒(半枝莲,白花蛇舌草)、健脾行气(薏苡仁、升麻、槟榔)和滋阴养血(生地黄,当归)等类药物组合而成。全方针对胃癌气滞血瘀、热毒内结的病机而设。本实验选用的阳性对照药为消癌平,由中药通关藤(乌骨藤)的有效提取物制成,临床研究表明,该药可直接抑制胃癌瘤体生长,抑制肿瘤血管生成,并调节胃癌患者机体免疫能力^[4]。

内有大片坏死区。较高剂量的通莲汤对瘤体组织形态微结构有明显作用,与临床常用抗癌中成药消癌平的效果近似,而中、低剂量的通莲汤对瘤体形态学影响甚微。

组织形态学观察显示,通莲汤高剂量组、消癌平组与模型组相比,瘤体组织结构改变较明显,瘤组织

机体血液微环境在胃癌的发生、发展中发挥着重要作用,若干免疫因子参与到机体对肿瘤的免疫调节中,其中 TNF-α, IL-6 和 IL-8 扮演了重要角色^[5]。TNF-α 是由巨噬细胞/单核细胞活化产生的一种细胞因子,又称恶液质素,在炎症反应、细胞免

疫和肿瘤免疫中发挥关键作用^[6],尤其对机体多种免疫调节具有重要意义。较高水平的血清 TNF- α 往往出现在预后欠佳的胃癌患者中,本研究显示,模型组裸鼠血清 TNF- α 水平最高,这和许多同类研究报道一致。本研究观察到较高浓度的 TNF- α 出现在核仁深染,腺体拥挤,血窦丰富的模型组,这提示胃癌的 TNF- α 表达水平与肿瘤细胞活性呈正相关。而高剂量的通莲汤、消癌平干预的裸鼠 TNF- α 水平均显著降低,尤其是通莲汤效果更为显著,与模型组比较有极显著性差异。

IL-6 具有多种生物学活性,参与机体多重免疫调节。许多肿瘤细胞可以产生分泌 IL-6,有研究显示肿瘤尺寸与该因子表达水平呈正相关,而与血清白蛋白水平负相关。较高水平的 IL-6 往往提示肿瘤患者预后较差,可通过调控细胞周期相关基因、促进肿瘤血管生成、促进肿瘤局部炎症反应和肿瘤细胞自我更新等多种机制,促进肿瘤发生、发展^[7]。IL-8 是由巨噬细胞和上皮细胞等分泌的白介素亚类细胞因子。它可以通过刺激血管生成直接促进肿瘤生长,较高水平的 IL-8 与肿瘤患者体重减轻、恶病质形成有直接关系^[8]。在本研究中,模型组裸鼠血清 IL-6 和 IL-8 含量最高,通莲汤中、低剂量组与其相比无显著性差异。而通莲汤高剂量组、消癌平组的两项指标均显著下降,与模型组比较有显著性差异,显示出该复方增强免疫调节的重要作用。

综上,高剂量的通莲汤可促使裸鼠瘤体组织病

理结构变化,促进肿瘤组织坏死,通过下调外周血清 TNF- α , IL-6 和 IL-8 等炎性因子水平,发挥免疫调节作用。

[参考文献]

- [1] 蔡婷婷,颜丽萍,李弘,等. 顺铂植入剂对人胃癌裸鼠移植瘤生长以及 SYK、HER2 表达的影响[J]. 世界华人消化杂志,2014,22(19): 2734-2739.
- [2] 王亚,贾永森,喇孝瑾,等. 通莲汤对胃癌 MGC803 细胞周期及 NF- κ B 信号通路的影响[J]. 中国实验方剂学杂志,2013,19(22): 213-217.
- [3] 贾永森,王亚,孙瑞军,等. 通莲汤对荷瘤裸鼠的抑瘤作用及机制研究[J]. 中国实验方剂学杂志,2014,20(18): 133-136.
- [4] KOUMTEBAYE Elysee, SU N, HU W F, et al. Antitumor activity of Xiaoaiping injection on human gastric cancer SGC-7901 cells[J]. Chin J Nat Med, 2012,10(5): 339-346.
- [5] 于海英,刘畅,高凤兰,等. 胃癌患者血清 IL-6、IL-8 和 TNF- α 水平变化[J]. 山东医药,2011,51(22): 79-80.
- [6] 朱海涛,郑志超,张剑军,等. 水飞蓟宾抑制 TNF- α 诱导的 MMP-9 在胃癌中的表达[J]. 中国微生态学杂志,2014,26(4): 412-415.
- [7] 马飞,张明迪,王雅杰. IL-6 与上皮-间质转化因子胃癌组织表达相关性及其临床意义研究[J]. 中国实用外科杂志,2014,34(3): 259-263.
- [8] 陈瀚文,王健. IL-8/R 在胃癌中的作用及机制研究进展[J]. 免疫学杂志,2013,29(5): 447-451.

[责任编辑 周冰冰]