

化痔片的抗炎镇痛及抗直肠溃疡作用

王秋菊¹, 吕娟², 盛丽³, 郝伟¹, 张予阳^{1*}

(1. 沈阳药科大学生命科学与生物制药学院, 辽宁 沈阳 110016;

2. 沈阳药大药业有限责任公司, 辽宁 沈阳 110016; 3. 沈阳市中医研究所, 辽宁 沈阳 110003)

[摘要] 目的: 考察化痔片的抗炎镇痛及抗直肠溃疡作用。方法: 采用二甲苯涂耳致小鼠耳肿胀法, 新鲜蛋清致大鼠后足踝关节肿胀法, 醋酸致小鼠扭体法, 小鼠热板致痛舔后足法, 金黄色葡萄球菌合并外力损伤致家兔直肠溃疡法, 考察化痔片的作用。结果: 化痔片对二甲苯致小鼠的耳肿胀和新鲜蛋清致大鼠的足肿胀急性炎症有显著的抑制作用; 对醋酸致小鼠扭体及热板致小鼠后足烫痛均有显著的镇痛作用; 对金黄色葡萄球菌合并外力损伤致家兔直肠的溃疡有明显改善作用。结论: 化痔片具有良好的抗炎、镇痛及抗直肠溃疡作用。

[关键词] 抗炎; 镇痛; 化痔片; 直肠溃疡

[中图分类号] R285.5 [文献标识码] B [文章编号] 1005-9903(2009)04-0060-04

Anti-inflammatory, Analgesic and Relieving Rectal Ulceration Effects of the Eliminating Hemorrhoids Tablet

WANG Qiu-ju¹, LV Juan², SHENG Li³, HAO Wei¹, ZHANG Yu-yang^{1*}

(1. School of Life Science and Biopharmaceutics, Shenyang Pharmaceutical University, Shenyang 110016, China;

2. Shenyang Yaoda Pharmaceutical Co. LTD., Shenyang 110016, China;

3. Shenyang Institute of Traditional Chinese Medicine, Shenyang 110003, China)

[Abstract] **Objective:** To find out the anti-inflammatory, analgesic, relieving carbuncle and promoting tissue regeneration of the Eliminating Hemorrhoids Tablet (EHT). **Methods:** Models of acute inflammatory reactions of xylene-induced mouse ear edema and paw edema induced by fresh egg white in rat were performed to study the anti-inflammatory effects of EHT. Methods of acetic acid-induced writhing and hot-plate test in mice were used to study the analgesic effects of EHT. And also pyogenic infection and ulceration of rectal mucosa in rabbits were produced by *Staphylococcus aureus*. **Results:** The results of the acute anti-inflammatory experiments showed that ear edema resulted from xylene in mice and paw edema induced by fresh egg white in rats were significantly inhibited by EHT; and EHT could produce obvious analgesic effect on pain caused by acetic acid stimulus and heating in mice. It could also clear away the pyogenic material and promote tissue regeneration. **Conclusions:** EHT has significant effect on inflammation and algnesia. It can relieve carbuncle and promote tissue regeneration.

[Key words] anti-inflammatory; analgesic; Eliminating Hemorrhoids Tablet; rectal ulceration

化痔片(EHT), 内含槐米、茜草、枳壳、三棱等中药, 具有清热、凉血、止血、行气散瘀等功效, 临床上

用于治疗内痔、混合痔、内外痔血栓等疾病。本研究观察了化痔片的抗炎、镇痛及抗直肠溃疡的作用。

1 材料

1.1 实验动物 昆明种小鼠, 雌雄兼用, 体重 20~22 g; SD 大鼠, 雄性, 体重 140~160 g; 大耳白家兔, 雌雄兼用, 体重 2.5~3.5 kg; 以上动物均由沈阳药

[收稿日期] 2008-06-16

[通讯作者] * 张予阳, Tel: (024) 23986303; E-mail: yuyangzhang2003@yahoo.com.cn

科大学实验动物中心提供, 许可证号 SYXK(辽) 2003-0012。正常水食喂养, 自然光暗周期, 动物在实验前需适应环境 1 周。

1.2 药品与试剂 化痔片, 糖衣片剂, 由槐米, 枳壳, 三棱, 茜草, 三七组成(25: 25: 25: 25: 2), 用水煎煮 2 次, 滤过, 浓缩, 制成颗粒, 包糖衣, 即得。每片重 0.26g, 相当于 1.06 g 生药, 人用量为生药 $1.4 \text{ g} \cdot \text{kg}^{-1} \cdot \text{d}^{-1}$, 沈阳中药制药有限公司生产, 批号: 040802。用药前去糖衣, 取 10 片研碎成粉, 加 20 mL 0.5% 羟丙基甲基纤维素(HPMC) 溶液混悬, 制成供试品溶液, 所得药液浓度为生药 $0.53 \text{ g} \cdot \text{mL}^{-1}$, 临用前稀释成所需浓度。阿司匹林(Asp), 由东北制药总厂提供, 以 0.5% HPMC 助悬配制。冰乙酸, 沈阳化学试剂厂生产, 批号: 011123。二甲苯, 由沈阳试剂一厂提供, 批号: 000913。金黄色葡萄球菌, 沈阳药科大学微生物实验室保存菌株, 批号: 060326。

1.3 实验仪器 XSZ-HY1 型落射荧光显微镜, 重庆光电仪器有限公司; HH-S11.2 型电热恒温水浴锅, 江苏省东台市电器厂; JA1003N 电子天平, 上海精密科学仪器有限公司天平仪器厂。

2 方法

2.1 对二甲苯致小鼠耳肿胀的影响 取 50 只小鼠, 雌雄兼用, 按体重均匀分为 5 组: 空白对照组(常水), 阳性对照组(Asp, $0.20 \text{ g} \cdot \text{kg}^{-1}$), 化痔片 3 个剂量组(生药 0.74, 1.45, $2.90 \text{ g} \cdot \text{kg}^{-1}$)。ig, 1 次/d, 连续 7 d。末次给药后, 将 50 μL 二甲苯均匀涂抹于小鼠右耳的正反两面, 1 h 后将小鼠左右耳剪下, 用 7 mm 直径的打孔器取左右两耳对称部位的耳片并称其重量, 以右耳片减左耳片的重量差为耳肿胀度(mg), 计算各组耳肿胀抑制率。

2.2 对蛋清致大鼠踝关节肿胀的影响 取 SD 大鼠 50 只, 雄性, 按体重均匀分为 5 组: 空白对照组(常水), 阳性对照组(Asp, $0.094 \text{ g} \cdot \text{kg}^{-1}$), 化痔片 3 个剂量组(生药 0.35, 0.70, $1.40 \text{ g} \cdot \text{kg}^{-1}$)。ig(给药容积 $10 \text{ mL} \cdot \text{kg}^{-1}$), 1 次/d, 连续 7 d。末次给药后立即测量大鼠右后足踝关节周长作为足肿胀前的基础周长。于末次给药后 40 min, 各组大鼠依次在右后足踝关节处皮下注射新鲜鸡蛋清 0.1 mL/只, 分别于注射蛋清后 15, 30, 45, 60, 75, 90 min 测该足踝关节周长, 计算肿胀度, 肿胀度(mm) = 注射蛋清后不同时间点的周长 - 基础周长。

2.3 对醋酸致小鼠扭体反应的影响 取小鼠 50

只, 雌雄兼用, 按体重均匀分为 5 组, 分组及剂量同 2.1。ig(给药容积 0.2 mL/10 g), 1 次/d, 连续 7 d。末次给药后 30 min, 给小鼠 ip 新鲜配制的 0.7% 冰醋酸溶液, 给药量为 0.1 mL/10 g, 立即计时, 以盲法观察记录 15 min 内小鼠的扭体次数。

2.4 对加热致小鼠舔后足反应的影响 小鼠, 雌性, 实验分组给药前进行痛阈值合格小鼠的筛选: 恒温水浴温度 $54.5 \text{ }^{\circ}\text{C} \sim 55.5 \text{ }^{\circ}\text{C}$, 逐只将小鼠置于热板上, 记录痛阈值(小鼠放到热板上至出现第 1 次舔后足的时间), 10 s ~ 30 s 者为合格动物。将合格小鼠均匀分组, 每组 10 只, 分组及给药方法同 2.1, 1 次/d, 连续 7 d。测定末次给药后 15, 30, 45, 60, 75 min 时的痛阈值^[11]。

2.5 对家兔直肠黏膜溃破的促愈作用^[2] 取金黄色葡萄球菌移种于普通肉汤培养基内(菌液浓度为 $9 \times 10^8 \cdot \text{mL}^{-1}$), 置 $37 \text{ }^{\circ}\text{C}$ 温箱培养 6 h 备用。大耳白家兔 15 只, 按体重均匀分为 3 组, 空白对照组、模型对照组和给药组。将木制筷子的一端包裹四层粗纱布并扎紧, 包裹后的棒端直径应为 1 cm 左右, 将该棒端缓缓插入家兔肛门内约 3 cm, 并反复旋转摩擦, 每只兔受到的旋转摩擦次数一致, 直至造成直肠黏膜层损伤、出血。随即用去除针头的小注射器插入损伤处, 于对称两点各注入金黄色葡萄球菌菌液 0.25 mL。感染后 6 h, 给药组按生药 $1 \text{ g} \cdot \text{kg}^{-1}$ 灌服化痔片, 模型对照组灌服 5 mL 0.5% HPMC 溶液, 空白对照组不做上述损伤处理, 灌服 5 mL 常水, 1 次/d, 连续 10 d。每天观察动物的一般状态并于 8:00 a.m. 测肛温, 同时查看局部创伤面的出血感染或恢复情况。末次给药后 1 h, 将家兔处死, 取直肠, 观察并记录直肠黏膜的情况, 然后将直肠固定, 常规制片, HE 染色, 读片。

2.6 统计学方法 实验数据以均数 \pm 标准差($\bar{x} \pm s$) 表示, 实验结果采用 SPSS11.0 软件进行数据统计分析, 多组间比较用单因素方差分析, 组间两两比较采用 LSD 分析。

3 结果

3.1 对二甲苯致小鼠耳肿胀的影响 结果见表 1。化痔片各剂量组的小鼠耳肿胀度明显减少, 与空白对照组比较, 阿司匹林组的耳肿胀抑制率为 55.4%, 化痔片低, 中, 高 3 个剂量组的耳肿胀抑制率分别为 44.5%, 45.5%, 50.5%, 差异显著, 表明该药在所选的剂量下, 对二甲苯致小鼠的耳肿胀急性炎症有显

表 1 化痔片对二甲苯致小鼠耳肿胀的影响($\bar{x} \pm s, n = 10$)
Tab. 1 Effect of EHT on ear edema induced by xylene in mice ($\bar{x} \pm s, n = 10$)

Groups	Dose ($g \cdot kg^{-1}$)	Ear swelling (mg)	I (%)
Control	—	10.9 ± 4.6	—
Asp	0.20	4.9 ± 3.4 ²⁾	55.4
EHT	0.74	6.1 ± 3.3 ¹⁾	44.5
	1.45	5.9 ± 3.3 ¹⁾	45.5
	2.90	5.4 ± 3.2 ²⁾	50.5

注:与对照组比较¹⁾ $P < 0.05$, ²⁾ $P < 0.01$ (下同)

¹⁾ $P < 0.05$, ²⁾ $P < 0.01$ compared with the control by ANOVA followed

LSD on SPSS 11.0

表 2 化痔片对蛋清致大鼠踝关节肿胀的影响($\bar{x} \pm s, n = 10$)

Tab. 2 Effect of EHT on swelling of hind paw induced by fresh egg white in rats ($\bar{x} \pm s, n = 10$)

Groups	Dose ($g \cdot kg^{-1}$)	Swelling of hind paw (mm)					
		15 min	30 min	45 min	60 min	75 min	90 min
Control	—	10.3 ± 2.9	10.6 ± 2.9	10.5 ± 3.7	10.0 ± 3.0	9.5 ± 4.0	8.3 ± 2.6
Asp	0.094	7.0 ± 3.3 ¹⁾	8.1 ± 3.2	7.1 ± 3.0 ¹⁾	7.1 ± 3.6	6.5 ± 2.8	6.8 ± 2.9
EHT	0.35	9.4 ± 3.9	10.2 ± 3.1	10.6 ± 3.3	9.8 ± 3.7	9.1 ± 3.8	9.1 ± 3.5
	0.70	7.4 ± 3.2 ¹⁾	7.8 ± 3.1	8.1 ± 3.6	8.1 ± 3.2	7.9 ± 2.8	7.5 ± 3.0
	1.40	7.2 ± 3.4 ¹⁾	7.6 ± 3.3 ¹⁾	7.8 ± 3.3	8.0 ± 3.5	6.9 ± 3.0	6.7 ± 2.9

3.3 对醋酸致小鼠扭体反应的影响 结果见表 3。化痔片可明显减少小鼠疼痛的扭体次数,且随剂量增加而药效增强,与对照组比较有显著差异($P < 0.05$),表明该药对醋酸致小鼠的腹部疼痛有显著镇痛作用。

3.4 对热板致小鼠舔后足反应的影响 由表 4 可见,与空白对照组相比,阿司匹林在末次给药后 15 min, 30 min 和 45 min 时均可显著延长小鼠热刺激致痛的痛反应时间($P < 0.05$ 或 $P < 0.01$)。大剂量化痔片在末次给药后 15 min 和 30 min 时可明显提高小鼠的痛阈值,与空白对照组比较差异显著($P < 0.05$,

表 4 化痔片对加热致小鼠舔后足反应的影响($\bar{x} \pm s, n = 10$)

Tab. 4 Effect of EHT on latencies of mice moistening hind jaw with the tongue in the hot-plate test($\bar{x} \pm s, n = 10$)

Groups	Dose ($g \cdot kg^{-1}$)	Latency to moisten hind jaw with the tongue (s)				
		15 min	30 min	45 min	60 min	75 min
Control	—	24.9 ± 3.7	23.0 ± 2.9	24.2 ± 5.0	26.5 ± 4.7	28.9 ± 5.0
Asp	0.20	36.7 ± 4.1 ¹⁾	37.5 ± 4.2 ²⁾	37.1 ± 4.1 ¹⁾	30.2 ± 4.6	29.7 ± 5.4
EHT	0.74	29.2 ± 5.0	26.8 ± 3.7	28.9 ± 3.9	29.4 ± 5.2	27.3 ± 5.2
	1.45	29.8 ± 4.2	28.9 ± 4.2	29.1 ± 4.3	29.1 ± 4.5	29.9 ± 5.5
	2.90	38.0 ± 4.3 ¹⁾	38.4 ± 4.6 ²⁾	36.9 ± 4.1	29.6 ± 6.2	29.2 ± 5.8

3.5 对家兔直肠黏膜溃破的促愈作用 一般状态的观察结果表明,造模后的第 1, 2 d 动物躁动不安,第 3 d 活动及进食明显减少,被动活动或测肛温时竭力挣扎,粪便上覆有血及脓性分泌物,肛门红肿、

著的抑制作用。

3.2 对蛋清致大鼠踝关节肿胀的影响 结果见表 2。对照组大鼠注射蛋清后 15 min 即可见局部明显肿胀,肿胀持续时间约 75 min,之后便逐渐自发性消肿。抗炎药阿司匹林有明显的抑制此肿胀的作用,且于注射后 15 min 和 45 min 作用尤为明显($P < 0.05$)。化痔片也有一定的抑制肿胀的作用,以中、大剂量更为明显($P < 0.05$)。

$P < 0.01$)。结果提示,EHT 具有明显的镇痛作用。

表 3 化痔片对醋酸致小鼠扭体反应的影响($\bar{x} \pm s, n = 10$)

Tab. 3 Effect of EHT on writhing times caused by acetic acid stimulus in mice ($\bar{x} \pm s, n = 10$)

Groups	Dose ($g \cdot kg^{-1}$)	Writhing number (times)
Control	—	40.2 ± 15.8
Asp	0.20	19.0 ± 16.3 ²⁾
EHT	0.74	29.0 ± 10.4
	1.45	23.4 ± 15.4 ¹⁾
	2.90	20.4 ± 14.7 ²⁾

括约肌松弛,肛周污秽且粪便恶臭。上述症状模型组维持约 7 d,给药组于第 4 d 后症状减轻。

肛温的测定结果见图 1。造模前家兔平均体温 39.5 °C,在正常范围内。直肠创伤后 6 h,体温有所

升高, 于第 3 d 及第 4 d 达峰值, 此后逐渐下降, 但给药组较模型和对照组下降明显, 且于第 10 d 基本恢复正常。

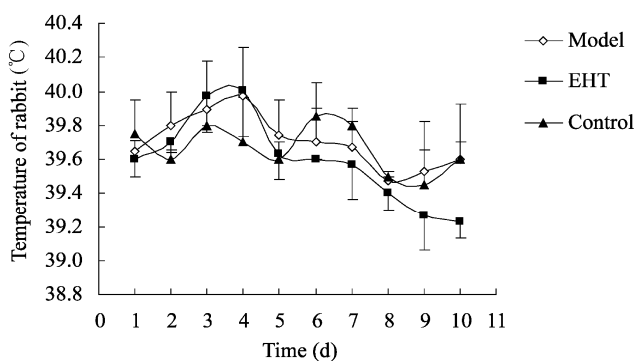


图 1 化痔片对金黄色葡萄球菌感染家兔体温的影响($\bar{x} \pm s, n=5$)

Fig. 1 Effects of EHT on reducing the high temperature of rabbit induced by *Staphylococcus aureus*. ($\bar{x} \pm s, n=5$)

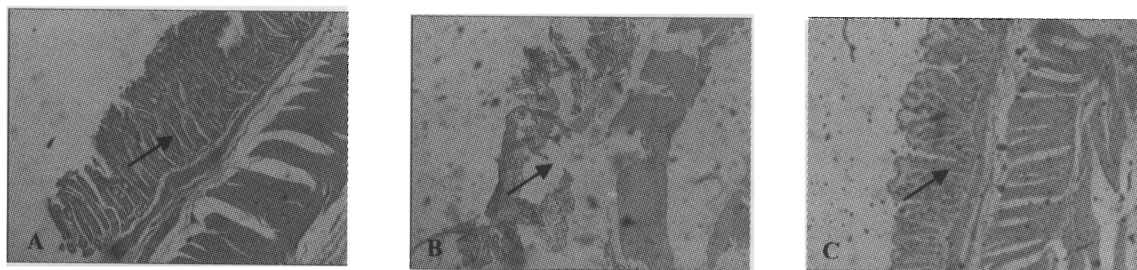


图 2 化痔片对直肠黏膜组织学变化的影响

A 对照组; B 模型组; C 化痔片组 (HE 染色 $\times 40$)

Fig. 2 Effects of EHT on histological change of rectal mucosa in rabbit

A Control group; B Model group; C EHT group (HE staining $\times 40$)

4 讨论

化痔片具有清热凉血、行气散瘀的作用, 由五味中草药组成, 包括槐米、枳壳、三棱、茜草和三七。方中槐米含较多芸香苷及苷元槲皮素, 具有降低毛细血管通透性、减轻水肿等炎症症状的作用, 体外研究还证实, 其对某些病原微生物有抑制作用^[3], 它为本方中的君药, 化痔片对小、大鼠急性炎症的抑制作用可能与此味药的药理作用有关。枳壳主要含挥发油、黄酮苷类及丰富的维生素, 具有收敛、破气、消积作用^[4]。本实验结果也证实了化痔片有良好的抗直肠溃疡作用, 对家兔直肠溃疡模型有明显的消退创面水肿、促进溃疡面愈合的作用。病理学检查结果进一步证实了化痔片的化腐生肌作用。三棱为使药, 有助于该药的解毒祛腐作用。茜草含紫茜素等醌类化合物, 其有轻度止血及广谱抗菌作用, 对痔疮有止痛、行气散瘀的作用, 且可行血凉血^[5]。由此可

见, 化痔片的抗炎、抗黏膜溃疡作用, 与各组成成分的独自作用及相互辅佐有密切关系, 其药理作用的深入机制尚有待于进一步研究。

直肠黏膜肉眼观察结果表明, 模型组家兔的直肠黏膜出现糜烂、溃疡, 红肿, 肠壁厚, 纹理出现断裂等改变, 周围有炎性充血、水肿, 炎症与溃疡形成。化痔片组虽有炎性水肿、充血等现象, 但程度轻, 范围小, 且未见溃疡点。表明化痔片具有较好的促愈作用。

组织病理学检查结果。由图 2 可见, 空白对照组家兔直肠黏膜可见单层柱状上皮, 基底膜完整, 无细胞坏死及炎性浸润。模型组家兔直肠黏膜脱落, 局部有坏死、炎性渗出物。化痔片组家兔直肠黏膜有新生表皮, 大部分基底膜完整, 少见炎性细胞浸润。结果表明, 化痔片能明显消退创面的水肿及瘀斑面积, 并可促进溃疡面的愈合, 表明该药具有明显的化腐生肌作用。

见, 化痔片的抗炎、抗黏膜溃疡作用, 与各组成成分的独自作用及相互辅佐有密切关系, 其药理作用的深入机制尚有待于进一步研究。

[参考文献]

- [1] Decker. MW, Bannon AW, Buckley MJ, et al. Antinociceptive effects of the novel neuronal nicotinic acetylcholine receptor agonist, ABT-594, in mice [J]. *Eur J Pharmacol*, 1998, 346: 23-33.
- [2] 李月华. 清痔瘻丸的药理研究. *中成药* [J]. 2002, 9 (24): 30-32.
- [3] 阴健, 郭力弓. 中药现代研究与临床应用(II) [M]. 北京: 中医古籍出版社, 1995: 84.
- [4] 贾强, 白杨, 马燕, 等. 枳壳和枳实化学成分的 HPLC-ESI-MS 分析 [J]. *中草药*, 2005, 36(2): 169-172.
- [5] 谭朝阳, 尤昭玲. 茜草提取工艺的研究 [J]. *中草药*, 2004, 35(4): 399-401.