

仙甲汤对大鼠实验性前列腺增生的抑制作用研究

曹继刚, 周安方

(湖北中医学院, 湖北 武汉 430061)

摘要:目的: 观察仙甲汤对实验性前列腺增生大鼠前列腺指数及光镜下形态学的影响, 探讨其抑制前列腺增生的作用机理, 初步提示前列腺增生“肾虚血瘀”的科学内涵。方法: 采用去势加丙酸睾酮注射法复制大鼠前列腺增生模型, 观察前列腺湿重、前列腺上皮细胞高度和光镜下前列腺形态学的变化。结果: 大鼠前列腺湿重与前列腺指数, 模型组明显高于其他各组($P < 0.01$), 仙甲汤中剂量组和高剂量组显著高于癃闭舒组($P < 0.01$)。大鼠前列腺上皮细胞高度, 模型组显著高于正常组、仙甲汤中剂量组和高剂量组($P < 0.01$), 仙甲汤中剂量组和高剂量组显著低于癃闭舒组(P 分别 < 0.05 、 < 0.01)。结论: 本实验成功复制了大鼠前列腺增生模型, 仙甲汤能显著减轻模型大鼠前列腺重量及前列腺指数、降低前列腺腺体上皮细胞高度, 从而发挥其抑制前列腺增生的作用。

关键词: 前列腺增生; 疾病模型; 前列腺指数; @ 仙甲汤

中图分类号: R285.5 文献标识码: B 文章编号: 1005-9903(2005)01-0043-03

Research on the Effect of Xian Jia Prescription Restraining Experimental Benign Prostatic Hyperplasia Rats

CAO Ji-gang, ZHOU Anfang

(Hubei College of TCM, Wuhan 430061, China)

Abstract Objective: observe the changes of prostate exponent, histology under light microscope of each group, investigate the mechanism of Xian Jia prescription restraining benign prostatic hyperplasia, and reveal the asthenia of kidney and blood stasis' scientific content of benign prostatic hyperplasia. Method: S. D male rats were castrated, then subcutaneous injection of testosterone propionate was used for 30 days. Observe: the changes of prostate weight, prostate exponent, histology under light microscope of each group was observed. Results: The prostate weight, epithelia cell height increased significantly ($P < 0.01$), Xian Jia prescription can restrain the changes. Conclusion: The study has suggested that Xian Jia prescription can significantly control weight of rats' prostate, we presume Xian Jia prescription can regulate the asthenia of kidney and blood stasis of benign prostatic hyperplasia.

Key words: benign prostatic hyperplasia; disease model; prostate exponent; @ XianJia prescription

前列腺增生是老年男性常见疾病。据统计, 其发病率为 51~60 岁者占 20.0%, 61~70 岁者占 50.0%, 71~80 岁者占 57.1%, 81~90 岁者达 83.3%^[1]。随着我国进入老龄化社会, 前列腺增生的发病率呈现上升趋势。我们在临床上用自拟仙甲汤治疗前列腺增生取得了显著的疗效。为了验证仙甲汤对前列腺增生的抑制作用, 我们在复制前列腺增生动物模型的基础上, 进行了仙甲汤对实验性前列腺增生大鼠前列腺体积、重量和光镜下前列腺组织形态学影响的研究。现报告如下:

1 材料与方法

1.1 实验动物 3 月龄雄性 SD 大鼠 60 只, 体重 300 ± 20 g。由华中科技大学同济医学院实验动物学部提供。

1.2 药物及制备 ①仙甲汤: 由淫羊藿 20g、枸杞子 20g、炮山甲 15g、菟丝子 20g、丹参 30g、莪术 15g、巴戟天 15g 组成, 药材购自湖北中医学院附属医院中药房。各药按配方比例, 按常规煎煮法制成水提浓缩液, 每 1mL 含生药 4.68g, 分装灭菌后 4℃冰箱保存备用。临用时用双蒸水配成不同浓度的浸膏混悬液, 其中仙甲汤低剂量组浓度为含生药 1.17g/mL、中剂量组浓度为含生药 2.34g/mL、高剂量组浓度为含生药 4.68g/mL; ②丙酸睾酮注射液: 10mg/mL·支, 上海第九制药厂生产, 批号 001002; ③癃闭舒胶囊: 每

收稿日期: 2004-02-25

基金项目: 武汉市科委资助课题: (20026007171)

通讯作者: 曹继刚, Tel: (027) 68889140,

E-mail: caojigang722@21cn.com

粒含成药 0.3g, 石家庄科迪药业有限公司生产, 批号 010601, 临用时用双蒸水配成含成药 0.0324g/mL 的混悬液。

1.3 造模与分组 将大鼠常规饲养一周以适应环境, 并经一般观察无异常后, 随机取 10 只作正常对照组, 其余 50 只进行造模。造模方法按文献[2]并稍做改进。先用戊巴比妥钠麻醉后, 常规消毒皮肤, 经阴囊摘除双侧睾丸, 结扎残端以确保止血, 缝合皮肤, 肌肉注射青霉素 20 万 u/只。待大鼠苏醒后, 随机分为模型组、癃闭舒组、仙甲汤低剂量组、仙甲汤中剂量组、仙甲汤高剂量组。从去势第 8d 起, 每只大鼠皮下注射丙酸睾酮 1mg/300g·d, 连续 30 天。

1.4 给药剂量与方法 正常组与模型组: 普通饲养, 从去势第 8d 起, 按 1mL/100g 体重给予生理盐水灌胃, 每日 1 次, 连续 30d。

仙甲汤低、中、高剂量组: 从去势第 8d 起, 按 1mL/100g 体重分别给予低、中、高浓度仙甲汤浸膏混悬液灌胃, 每日 1 次, 连续 30d。

癃闭舒组: 从去势第 8d 起, 按 1mL/100g 体重给予癃闭舒混悬液灌胃, 每日 1 次, 连续 30d。

1.5 取材与制样 给药 30d 后, 每组大鼠分别称其体重后, 断颈处死, 迅速取出前列腺组织, 称其湿重, 计算各组大鼠前列腺湿重的平均值及前列腺指数(QI= 前列腺湿重 mg/鼠体重 g)。将前列腺组织固定于 4% 多聚甲醛溶液中, 4℃冰箱保存, 石蜡包埋, 切片, 厚 4μm, HE 染色, 光镜下观察各组前列腺组织的细胞学形态, 同时测定前列腺腺体上皮细胞高度。

所有实验数据均以 $\bar{x} \pm s$ 表示, 用 *T* 检验进行统计分析。

2 实验结果

2.1 仙甲汤对前列腺增生大鼠前列腺指数的影响

大鼠前列腺湿重与前列腺指数, 模型组明显高于其他各组, 有极显著性差异($P < 0.01$); 仙甲汤低剂量组与癃闭舒组比较, 无显著性差异($P > 0.05$), 中剂量组和高剂量组则显著高于癃闭舒组($P < 0.01$)。见表 1。

2.2 仙甲汤对前列腺增生大鼠前列腺上皮细胞高度的影响 大鼠前列腺上皮细胞高度, 模型组显著增高, 与正常组、仙甲汤中剂量组和高剂量组比较有极显著性差异($P < 0.01$), 与仙甲汤低剂量组和癃闭舒组比较有显著性差异($P < 0.05$)。仙甲汤中剂量组上皮细胞高度显著低于癃闭舒组($P < 0.05$), 高剂量组极显著低于癃闭舒组($P < 0.01$)。见表 2。

表 1 对前列腺增生大鼠前列腺指数的影响($\bar{x} \pm s, n = 10$)

组别	前列腺湿重(mg)	前列腺指数(mg/g)
正常组	672.7 ± 128.46	1.95 ± 0.17
模型组	1560.0 ± 209.97 ²⁾	4.35 ± 0.17 ²⁾
癃闭舒组	1117.0 ± 109.35 ^{2,3)}	3.25 ± 0.07 ^{2,3)}
仙甲汤低剂量组	1107.0 ± 102.53 ^{2,3)}	3.33 ± 0.16 ^{2,3)}
仙甲汤中剂量组	783.0 ± 85.25 ^{1,2,4)}	2.48 ± 0.16 ^{2,3,4)}
仙甲汤高剂量组	711.0 ± 97.58 ^{2,4)}	2.08 ± 0.14 ^{1,2,4)}

注: 与正常组比较¹⁾ $P < 0.05$, ²⁾ $P < 0.01$; 与模型组比较³⁾ $P < 0.05$, ⁴⁾ $P < 0.01$; 与癃闭舒组比较⁵⁾ $P < 0.05$, ⁶⁾ $P < 0.01$ 。(下同)

表 2 对前列腺增生大鼠前列腺上皮细胞高度的影响($\bar{x} \pm s, n = 10$)

组别	前列腺腺体上皮细胞高度(μm)
正常组	21.3 ± 2.2
模型组	28.5 ± 10.5 ²⁾
癃闭舒组	25.2 ± 2.2 ^{1,3)}
仙甲汤低剂量组	25.9 ± 1.9 ^{1,3)}
仙甲汤中剂量组	22.2 ± 2.0 ^{4,5)}
仙甲汤高剂量组	18.0 ± 7.5 ^{1,4,6)}

2.3 仙甲汤对前列腺增生大鼠前列腺组织光镜下形态学的影响 正常组: 光镜下前列腺腺腔正常大小, 腔内表面光滑, 分泌物极少, 腺上皮细胞呈立方型或短柱型。见图 1。

模型组: 光镜下前列腺腺体多而密集, 腺腔大小不一, 呈锯齿状, 分泌物多少不等, 腺上皮细胞为高柱状, 大部分呈乳头状突向腔内。见附图 2。

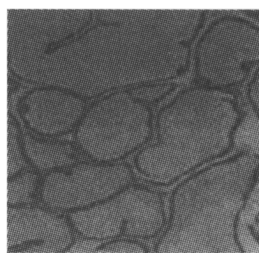


图 1 正常组
前列腺组织
(HE × 200)

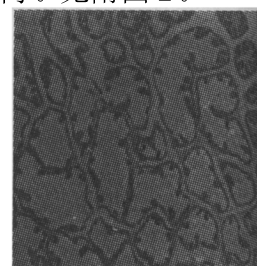


图 2 模型组
前列腺组织
(HE × 100)

癃闭舒组: 光镜下部分腺腔变大, 腺体较模型组少, 小部分呈乳头状突向腔内, 上皮细胞单层柱状与高柱状兼有。见图 3。

仙甲汤低剂量组: 光镜下部分腺腔变大, 腺体较模型组少, 小部分呈乳头状突向腔内, 上皮细胞单层柱状与高柱状兼有。形态学表现与癃闭舒组接近。见图 4。

仙甲汤中剂量组: 光镜下小部分腺腔变大, 腺体数较少, 极少部分呈乳头状突入腔内, 上皮细胞多为单层柱状。见图 5。

仙甲汤高剂量组:光镜下前列腺腺腔极少变大,大小接近一致。排列整齐,腔内分泌物基本无乳头状突起,上皮细胞多为短柱状。见图6。

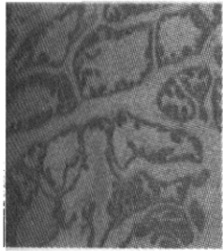

图3 癃闭舒组
前列腺组织
(HE × 200)

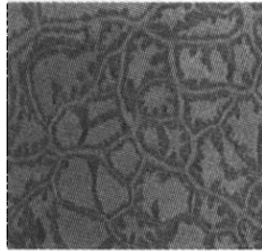


图4 低剂量组
前列腺组织
(HE × 100)

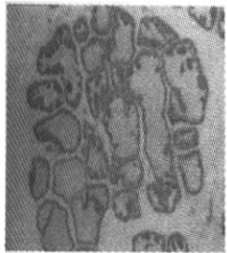

图5 中剂量组
前列腺组织
(HE × 100)

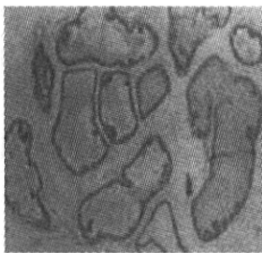


图6 高剂量组
前列腺组织
(HE × 100)

3 讨论

仙甲汤是针对前列腺增生的肾虚血瘀基本病机而设,其主要组成药物有淫羊藿、枸杞子、穿山甲等。方中淫羊藿入肝肾经,能温肾阳、助气化以通小便,其性温而不燥,为平补肾阳之要药。枸杞子味甘性平,归肝肾经,能滋补肾阴,张景岳《本草正》谓“枸杞,味重而纯,擅长补阴,阴中有阳,故能补气,所以滋阴而不致阴衰,助阳能使阳旺。”淫羊藿与枸杞子配伍,一阴一阳,相须为用,阴阳并补,共奏补益肾气之功效。穿山甲归肝经,性专行散,善于走窜,活血破瘀,能引药直达下焦病所,为破瘀消癥要药。三者同用,补攻并施,守走兼备,相得益彰,扶正而不留邪,祛邪而不伤正,共奏补肾活血之功。

我们采用去势加丙酸睾酮注射法复制了大鼠前列腺增生模型,模型组大鼠前列腺重量、指数均较正

常组大鼠显著增加;模型组大鼠前列腺组织显微镜下为增生型,其腺体多而密集,腺腔大小不一,呈锯齿状,分泌物多少不等,腺上皮细胞为高柱状,大部分呈乳头状突向腔内。与文献报道一致^[3-6],说明模型复制成功。

前列腺属中医精室范畴,精室由肾所主,前列腺的体积与湿重异常,是肾虚的客观反映;前列腺的细胞增殖,腺体增大,又是瘀血的重要特征。模型组大鼠前列腺体积增大、湿重增加,光镜下腺腔增多、上皮细胞高度增高、乳头状突出物增多等,既是肾虚的表现,也是血瘀的征象,说明模型大鼠存在肾虚、血瘀的病理状态。给模型大鼠灌服仙甲汤后,其前列腺湿重和前列腺指数明显降低,光镜下前列腺上皮细胞高度也基本恢复正常,说明其前列腺增生受到了明显抑制,表明仙甲汤可以通过改善前列腺增生的肾虚血瘀状态而抑制前列腺增生。

参考文献:

- [1] Gu Fangliu. Epidemiology survey of benign prostatic hyperplasia and prostate cancer[J]. Chin Med J, 2000, 113: 299-302.
- [2] 中华人民共和国卫生部药政局. 新药(西药)临床前研究指导原则汇编[M]. 北京:人民卫生出版社, 1993. 101-103.
- [3] Byem RI. Peptide factors in the prostate as mediators of stromal-epithelia interaction[J]. Br J Urol, 1996, 77(2): 627-633.
- [4] Lee C. Role of androgen in prostate growth and regression: stromal-epithelia interaction[J]. Prostate, 1996, 6(suppl): 52-56.
- [5] Nemeth JA, Lee c. Prostatic ductal system in rats: regional variation in stromal organization[J]. Prostate, 1996, 28(2): 124-128.
- [6] 王毅, 邵继春, 张蜀武. 雄激素致去势大鼠前列腺增生的组织形态学研究[J]. 中华男科学, 2002, 8(3): 190-193.